

42384 X

MANUAL

DEL

ARTE DE OBSTETRICIA,

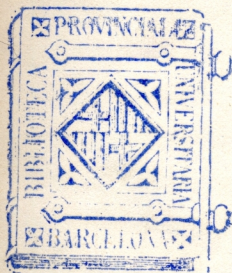
PARA USO DE LAS MATRONAS,

POR


EL DOCTOR D. FRANCISCO ALONSO Y RUBIO,

CATEDRÁTICO DE CLÍNICA DE OBSTETRICIA DE LA FACULTAD DE
MEDICINA EN LA UNIVERSIDAD CENTRAL.

FH ALO



MADRID,
IMPRENTA NACIONAL.
1866.



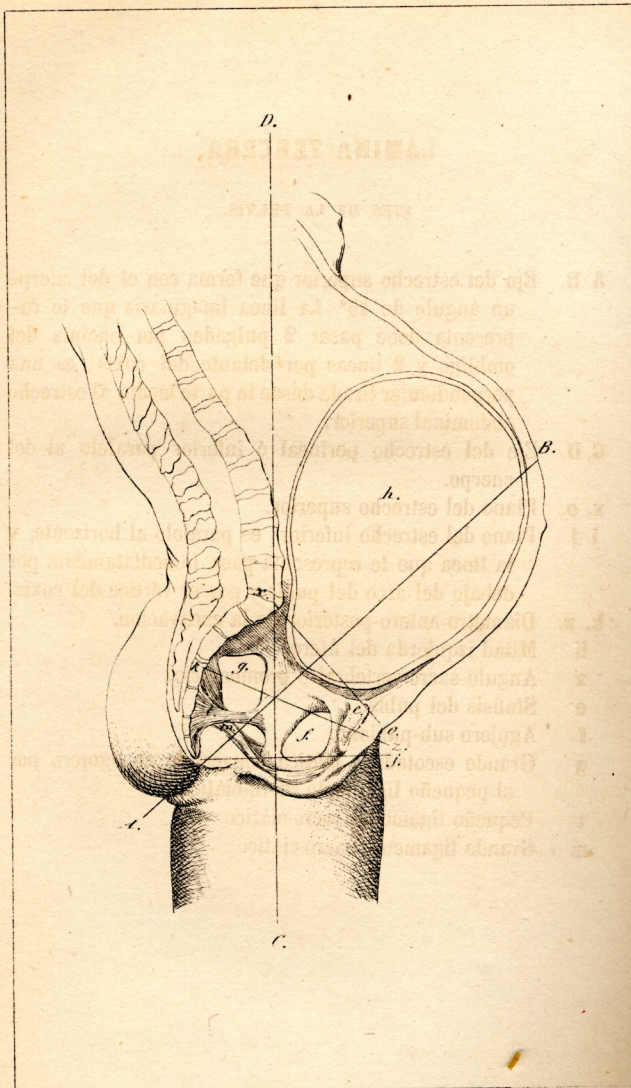


LÁMINA TERCERA.

EJES DE LA PELVIS.

- A. B.** Eje del estrecho superior que forma con el del cuerpo un ángulo de 45° . La línea imaginaria que le representa debe pasar 2 pulgadas por encima del ombligo y 2 líneas por delante del coxis; es una perpendicular tirada desde la parte media al estrecho abdominal superior.
- C. D.** Eje del estrecho perineal ó inferior paralelo al del cuerpo.
- x. o.** Plano del estrecho superior.
- i. j.** Plano del estrecho inferior; es paralelo al horizonte, y la línea que le representa pasa inmediatamente por debajo del arco del pubis y por el vértice del coxis.
- k. z.** Diámetro antero-posterior de la excavacion.
 - h** Mitad izquierda del útero.
 - x** Angulo sacro-vertebral ó promontorio.
 - e** Sínfisis del pubis.
 - f** Agujero sub-pubiano.
 - g** Grande escotadura ciática convertida en agujero por el pequeño ligamento sacro-ciático.
 - t** Pequeño ligamento sacro-ciático.
 - m** Grande ligamento sacro-ciático.

Fig.^a 2.^a

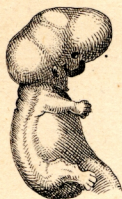

Fig.^a 1.^a



Fig.^a 3.^a



Fig.^a 4.^a

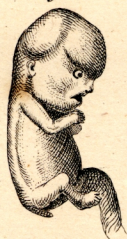

Fig.^a 5.^a

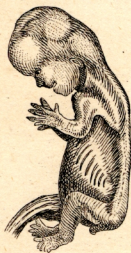

Fig.^a 6.^a

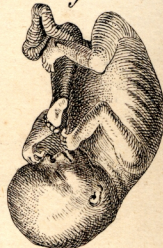

Fig.^a 7.^a

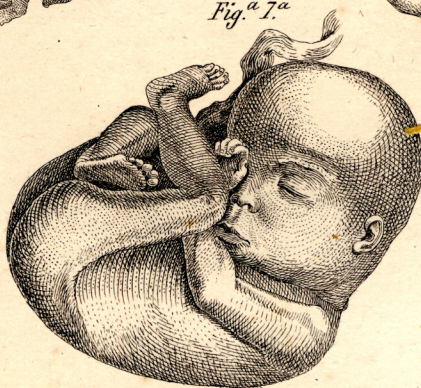

LÁMINA SÉTIMA.

EMBRIONES Y FETOS DE DIFERENTES EDADES.

Figura primera, cuatro semanas.

Figura segunda, seis semanas.

Figura tercera, id. id.

Figura cuarta, dos meses.

Figura quinta, tres meses.

Figura sexta, cuatro meses.

Figura sétima, seis meses.

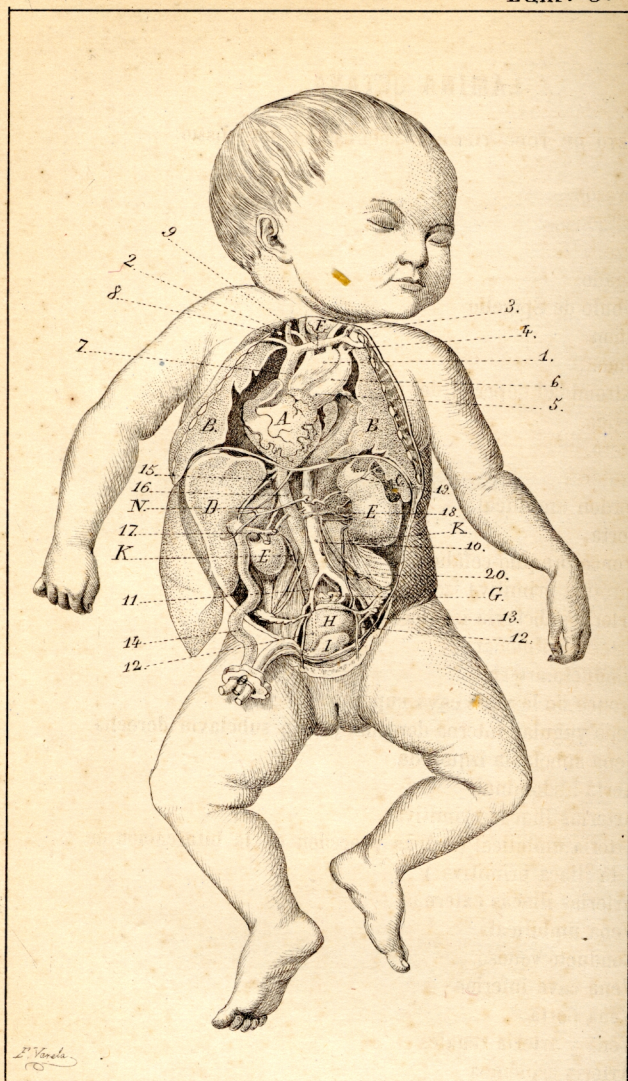


LÁMINA OCTAVA.

FETO DE TODO TIEMPO: CIRCULACION DEL MISMO.

- A Corazon.
- B Pulmones.
- C Bazo.
- D Hígado.
- N Lóbulo de Spigelio.
- E Riñon.
- F Timo.
- G Extremidad superior del recto.
- I Vejiga.
- H Utero.
- R Ureteres.
- O Cordon umbilical.
- 1 Aorta.
- 2 Tronco braquio-cefálico.
- 3 Carótida primitiva izquierda.
- 4 Arteria subclavia izquierda.
- 5 Arteria pulmonar.
- 6 Conducto arterial.
- 7 Tronco de la vena cava superior.
- 8 Vena yugular interna derecha, y vena subclavia derecha.
- 9 Vena subclavia izquierda.
- 10 Aorta abdominal.
- 11 Arterias iliacas primitivas.
- 12 Arteria umbilical (ambas proceden de la bifurcacion de la iliaca primitiva.)
- 13 Arterias iliacas externas.
- 14 Vena umbilical.
- 15 Conducto venoso.
- 16 Vena cava inferior.
- 17 Vena porta.
- 18 Vena y arteria renales.
- 19 Arteria esplénica.
- 20 Vasos ováricos.

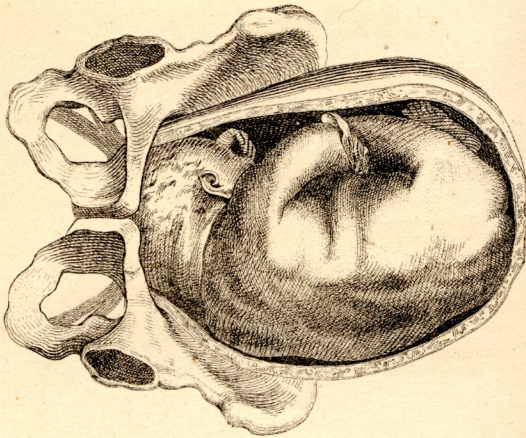


Fig.^a 1^a

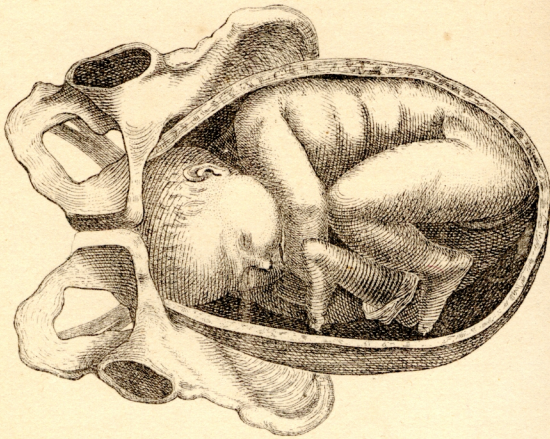


Fig.^a 2^a

LAMINA DÉCIMA.

PARTO EN PRESENTACION DE VÉRTICE.

FIGURA PRIMERA.

Posicion occipito-cotiloidea izquierda.

FIGURA SEGUNDA.

Posicion occipito-sacro-iliaca-derecha.

Fig.^a 1.^a

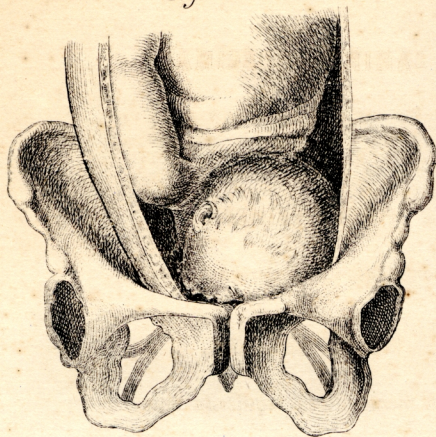


Fig.^a 2.^a

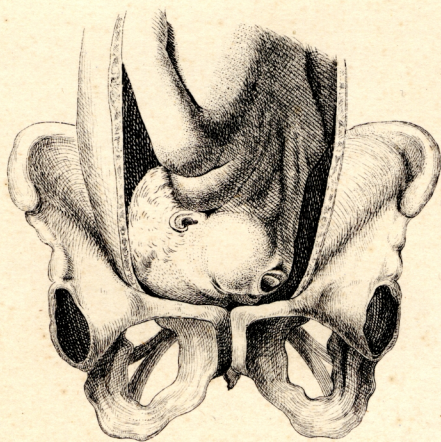


LÁMINA UNDÉCIMA.

PARTO EN PRESENTACION DE CARA.

FIGURA PRIMERA.

Posicion mento-iliaca derecha posterior.

FIGURA SEGUNDA.

Posicion mento-iliaca izquierda anterior.



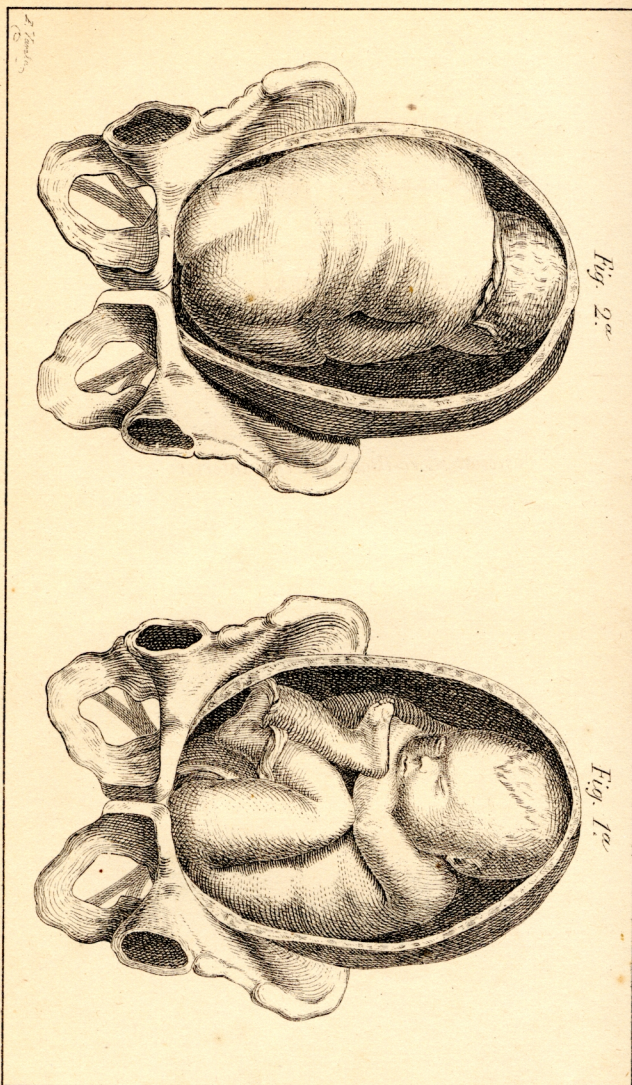


LÁMINA DUODÉCIMA.

PARTO EN PRESENTACION DE NALGAS.

FIGURA PRIMERA.

Posicion sacro-iliaca izquierda posterior.

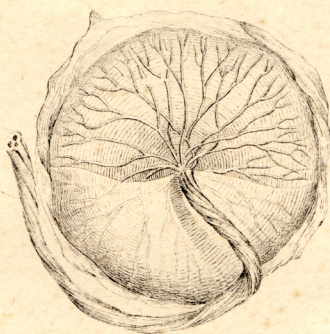
FIGURA SEGUNDA.

Posicion sacro-iliaca derecha anterior.

Fig. 1.^a

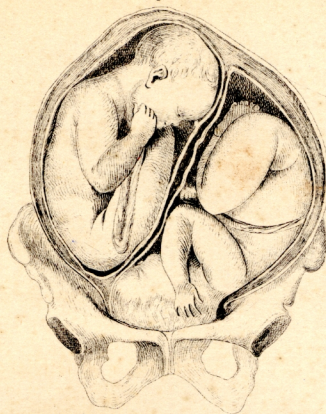

Fig. 2.^a



E. Verdu

LÁMINA DÉCIMATERCERA.

FIGURA PRIMERA.

Parto de gemelos: disposicion de estos en el útero.

FIGURA SEGUNDA.

Placenta vista por la cara fetal con una parte del cordon umbilical.

